

ELSEVIER Emergency

Fachmagazin für Rettungsdienst und Notfallmedizin

Traumaversorgung

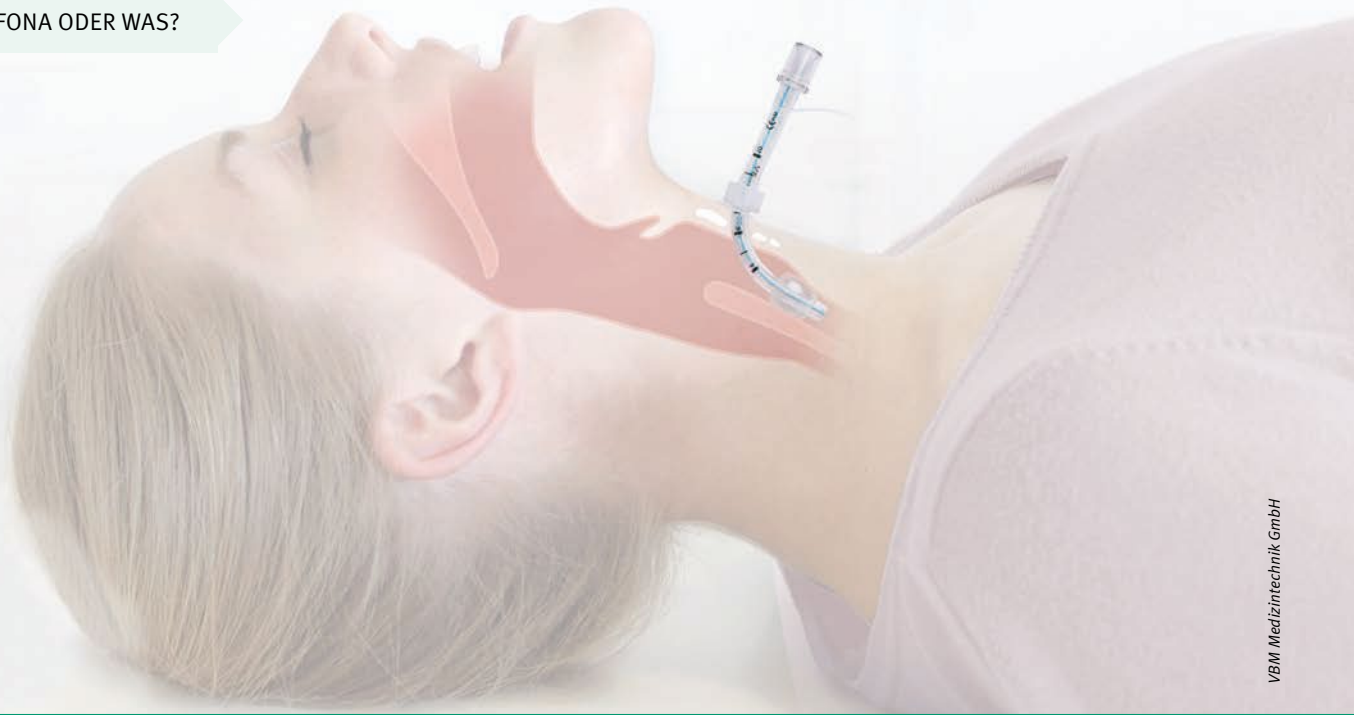Immobilisation der Wirbelsäule

Dekompression des
Spannungspneumothorax
im Kindes- und Jugendalter

Atemwegssicherung mittels
Koniotomie

Kontrollierte und unkontrollierte
Hämorrhagie

**Digitaler Sonderdruck für
VBM Medizintechnik GmbH**



eFONA oder was? – Atemwegs- sicherung mittels Koniotomie

Schlüsselwörter:

CICO

CRIC

Koniotomie

eFONA

Lig. conicum

Perkutane transtracheale
Sauerstoffapplikation

Zusammenfassung: Eine Koniotomie stellt nicht nur in der Präklinik eine sehr seltene Maßnahme dar. Erst wenn alle Eskalationsstufen des Atemwegsmanagements erfolglos waren, wird das Rettungsteam die CICO (Cannot intubate – cannot oxygenate)-Situation erklären. Aufgrund der Seltenheit ist natürlich auch die Erfahrung mit solchen extrem lebensbedrohlichen Situationen sehr gering. Umso wichtiger ist es, dass Algorithmen für das Atemwegsmanagement mit entsprechenden Eskalationsstufen vorliegen und dass auch anhand dieser Algorithmen trainiert wird. Hierzu es gehört auch, sich immer wieder einmal mit den anatomischen Orientierungspunkten, der im eigenen RD-Bereich eingesetzten Koniotomietechnik und dem dazugehörigen Material intensiv auseinanderzusetzen.

CICO, CRIC, eFONA und Co.

Manchmal erscheint es, als sei ein Wettkampf im Erfinden neuer Abkürzungen oder Bezeichnungen entbrannt. Hat man sich gerade an eine Abkürzung gewöhnt, so ist schon die nächste im Anmarsch. So auch bei der Koniotomie: Wurde international lange die Abkürzung „**CRIC**“ (für „cricothyroidotomy“) verwendet, so bekommt man seit einiger Zeit vermehrt die Abkürzung „**eFONA**“ zu sehen. Sie steht

für „**emergency Front Of Neck Access**“, also einen Notfallzugang an der Vorderseite des Halses. Im Deutschen wird vom „Chirurgischen Atemweg“ oder aber der „Koniotomie“ gesprochen.

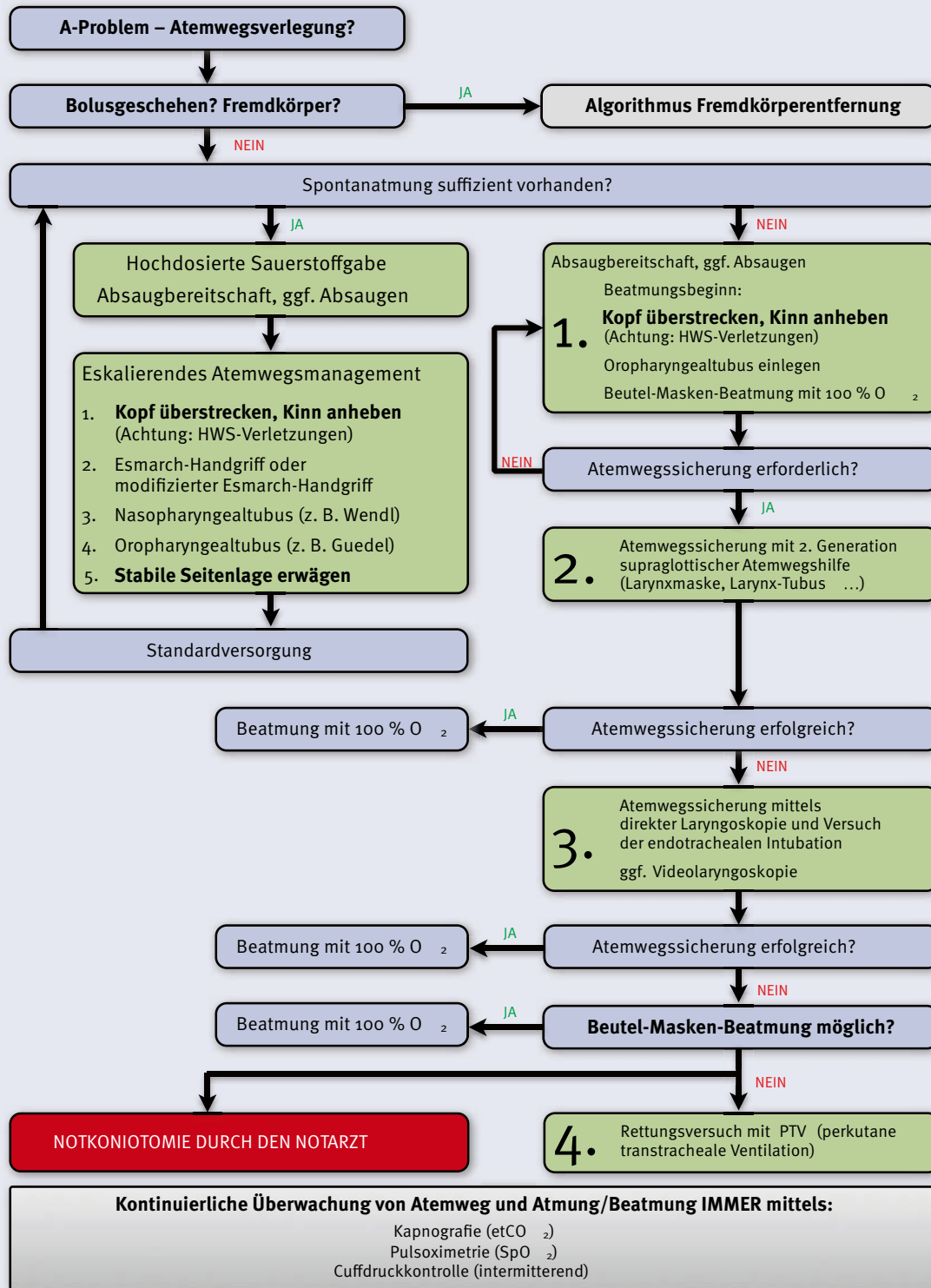
Eine Koniotomie kommt selten vor, eine Publikation [13] aus dem Jahr 2014 gibt eine präklinische Koniotomierate von 0,09 bis > 2 % an. International werden teilweise Koniotomieraten von mehr als 14 % angegeben. Die geringen Koniotomieraten in Deutschland bedeuten, dass weder beim Rettungs-

Eskalierendes Atemwegsmanagement

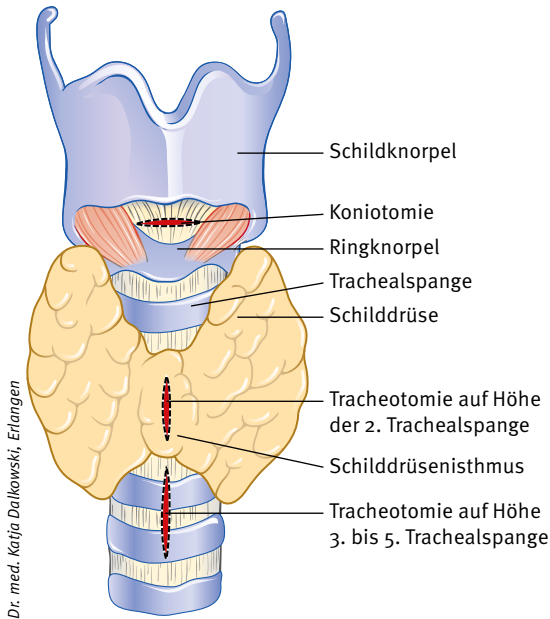
Seite 9

Abb.1 DBRD-Muster-Algorithmus „Eskalieren des Atemwegsmanagement“

Deutscher Berufsverband Rettungsdienst e. V. (DBRD)



DBRD, Lübeck



Dr. med. Katja Dalkowski, Erlangen

Abb. 2 Lokalisationen für die Konio- und Tracheotomie

fachpersonal noch beim ärztlichen Personal ausreichend Erfahrung bei der Durchführung der Koniotomie vorhanden sein dürfte.

Merke Die beste Koniotomie ist die, die vermieden werden kann. [8]

Algorithmen zum Atemwegsmanagement, wie beispielsweise die Muster-Algorithmen des DBRD [2], die mehrere Eskalationsstufen beschreiben, können möglicherweise helfen, eben diesen Merksatz in die Realität umzusetzen (> Abb.1). Eine Vermittlung des notwendigen theoretischen Wissens, die Kenntnis des für die jeweilige Eskalationsstufe notwendigen Materials und das Trainieren der Fertigkeiten sind notwendig, um dieses Ziel zu erreichen. Aufgrund der generellen Seltenheit des Atemwegsmanagements in der Präklinik sollte klar sein, dass ein einmaliges Training zum Kompetenzerwerb und -erhalt nicht ausreichend sein kann. Führt eine Eskalationsstufe nicht zum gewünschten Erfolg, in diesem Fall der erfolgreichen Sicherung des Atemwegs und somit einer adäquaten Oxygenierung des Patienten, so muss diese Eskalationsstufe im Team für gescheitert erklärt und zur nächsten Eskalationsstufe übergegangen werden. Bleibt keine andere

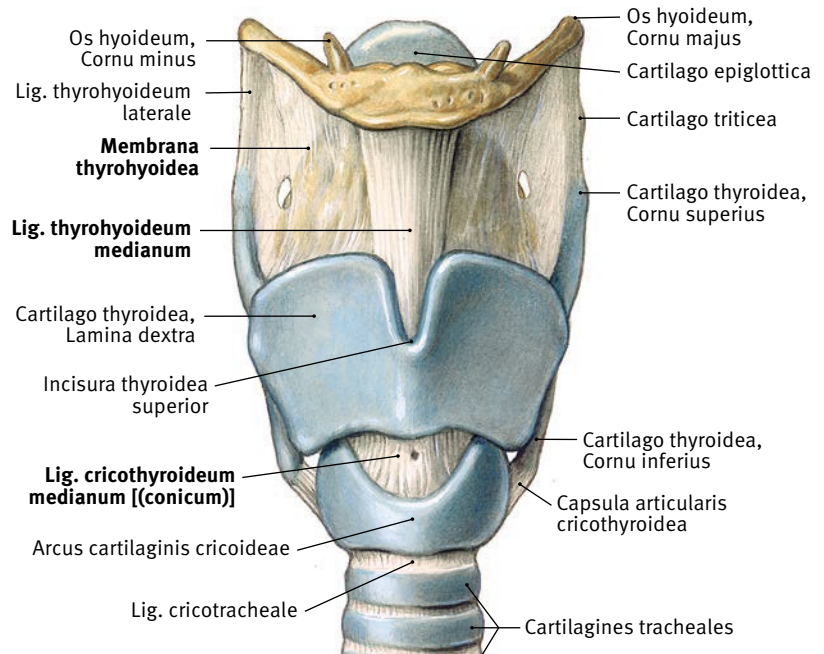


Abb. 3 Larynx und Os hyoideum [17]

Möglichkeit mehr, als den Atemweg mittels Koniotomie zu sichern, dann wird die „CICO“-Situation erklärt. „CICO“ steht für „Cannot intubate – cannot oxygenate“, also eine Situation, in der es auf herkömmlichem Weg nicht möglich ist, den Patienten mit Sauerstoff zu versorgen. Es kommt zu einer Koniotomie. Zur Durchführung einer Koniotomie können unterschiedliche Techniken eingesetzt werden. Doch zuvor ist ein kurzer Blick auf die anatomischen Strukturen hinsichtlich einer Koniotomie sinnvoll (> Abb. 2).

Ein wenig Terminologie – „-tomie“ oder „-stomie“?

Das Suffix „-tomie“ bedeutet „operative Durchtrennung“, während das Suffix „-stomie“ eine „Verbindung von Hohlorganen bzw. eine Mündung nach außen“ bedeutet. Gerne wird synonym von der Tracheotomie oder der Tracheostomie gesprochen, obwohl es sich hierbei um unterschiedliche Begriffe handelt. Beschreibt die Tracheotomie lediglich den operativen Zugang zur anterioren Wand der Trachea, so versteht man unter einer Tracheostomie den operativen Zugang zur Trachea inklusive den sich davor befindlichen Hautstrukturen sowie deren vollständiger Vernähung.

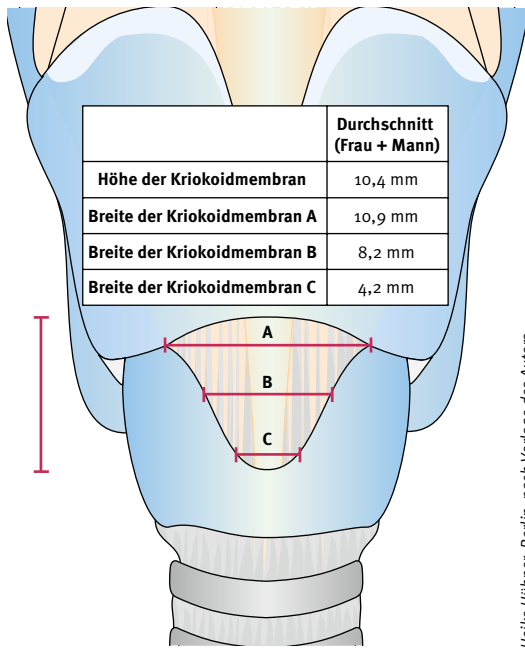


Abb. 4 Dimensionen des Lig. cricothyroideum beim Erwachsenen

Koniotomie – wo denn?

Ziel einer Koniotomie ist der Larynx (Kehlkopf). Dieser liegt am Übergang von Pharynx (Rachen) und Trachea (Luftröhre). Er ist durch elastische Bänder locker mit dem Os hyoideum (Zungenbein) verbunden. Der Larynx besteht aus mehreren kleineren und größeren Knorpeln, hiervon sind die vier großen Knorpel funktionell bedeutsam, nämlich Epiglottis (Kehldeckel), Cartilago thyroidea (Schilddrüseknorpel), Cartilago cricoidea (Ringknorpel) sowie Cartilago arytenoidea (Stellknorpel). Letztere sind paarig vorhanden und werden auch gerne als Aryknorpel bezeichnet (➤ Abb. 3).

Der Oberrand des Larynx eines Erwachsenen befindet sich bei gerader Kopfhaltung auf Höhe des 5. Halswirbels. Der Larynx ist das Hauptorgan unserer Stimmgebung, weiterhin verschließt er die unteren Luftwege und reguliert somit ihre Belüftung. Um bei einer Koniotomie einen Zugang zum Larynx zu schaffen, wird das Lig. cricothyroideum durchtrennt. Das auch als Lig. conicum oder Krikoidmembran bezeichnete Band befindet sich zwischen Schild- und Ringknorpel. Es hat beim Erwachsenen eine durchschnittliche Breite von ca. 8 mm und eine Höhe von ungefähr 10 mm [16].

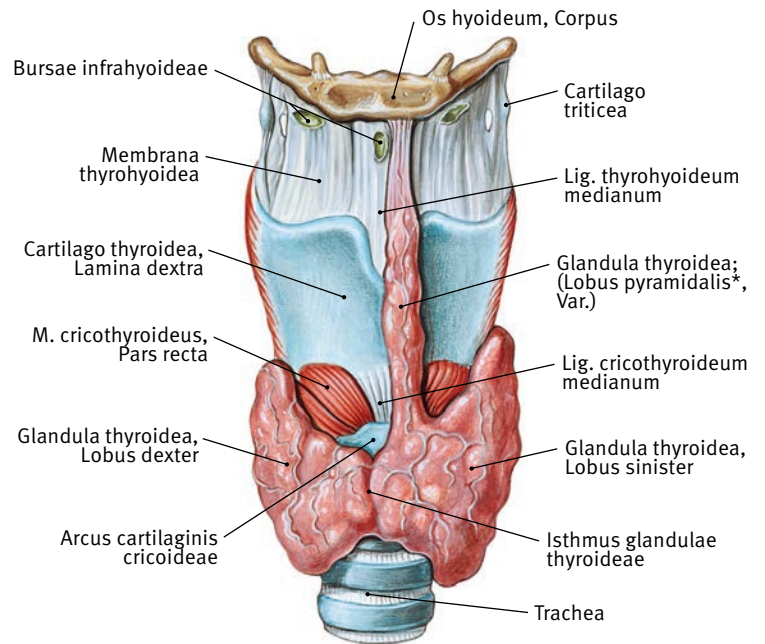


Abb. 5 Lage der Schilddrüse – Glandula thyroidea mit Lobus pyramidalis [21]

Um die Krikoidmembran herum finden sich weitere anatomische Strukturen. Eine davon ist die Glandula thyroidea (Schilddrüse). Deren Isthmus und Seitenlappen liegen dem Larynx auf. Vom Isthmus ausgehend kann sich bei einigen Menschen der so genannte Lobus pyramidalis in kranialer Richtung in das Lig. cricothyroideum hinein, in seltenen Fällen sogar bis zum Os hyoideum erstrecken. Ursächlich für das Vorhandensein des Lobus pyramidalis ist eine embryonale Entwicklungsstörung. Neben dem Lobus pyramidalis verlaufen horizontal am oberen Rand der Krikoidmembran (der obere Rand stellt auch die breiteste Stelle der Krikoidmembran dar) einige Blutgefäße (➤ Abb. 4, ➤ Abb. 5).

Lig. cricothyroideum oder doch Lig. conicum?

Das Band zwischen Schild- und Ringknorpel wird anatomisch korrekt als Lig. cricothyroideum bezeichnet. Die Abkürzung „Lig.“ steht übrigens für „Ligamentum“ = „Band“. Aber auch die Bezeichnung Lig. conicum kann nach wie vor synonym verwendet werden [19, 20]. International wird dieses Band auch als „Cricothyroid membrane“, also als Krikoidmembran bezeichnet.

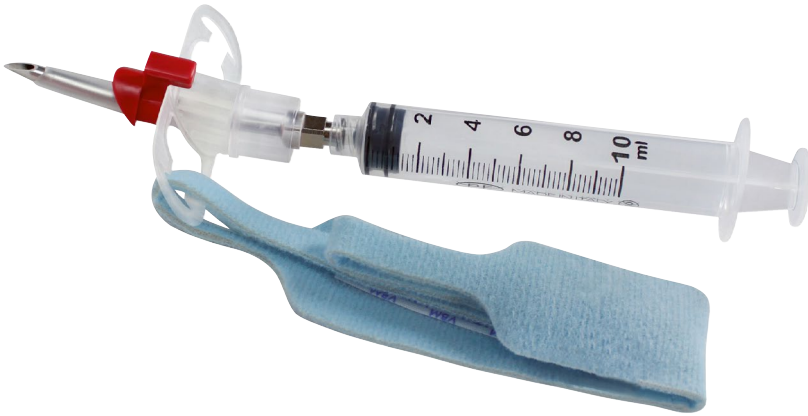
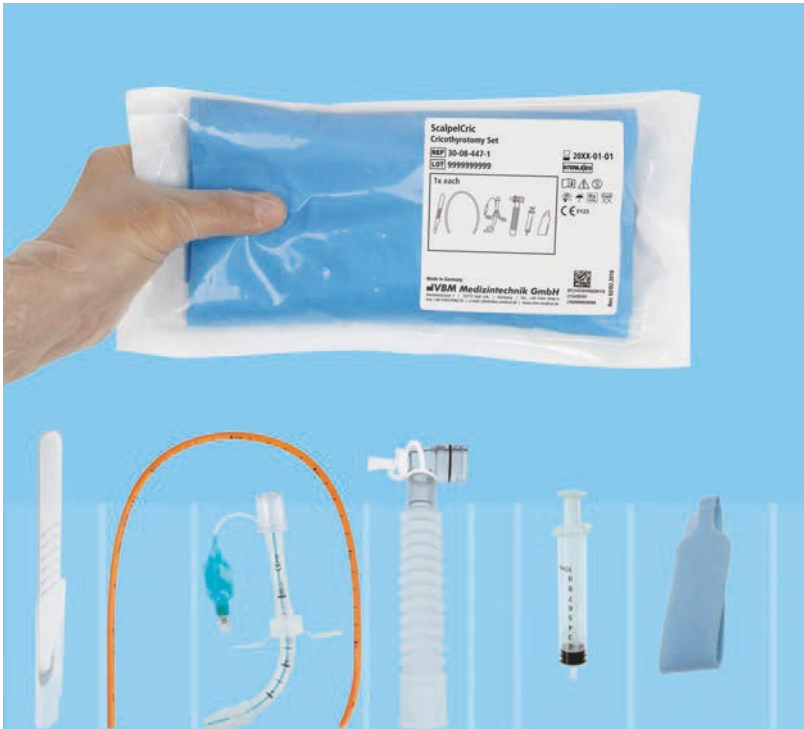
Abb. 6 Quicktrach I **3 + 1 = Grundlegende Techniken der Koniotomie**

Für eine Koniotomie werden vier Zugangstechniken beschrieben. Leider gibt es auch hier keine definitive Einigkeit hinsichtlich der korrekten Bezeichnung, sodass man u.U. in unterschiedlichen Publikationen auch unterschiedliche Bezeichnungen findet. In diesem Artikel werden die folgenden Techniken wie folgt benannt:

- „Catheter-over-the-needle“-Technik
- Seldinger-Technik
- Chirurgische (Präparier-)Technik
- Skalpelltechnik

Abb. 7 ScalpelCric



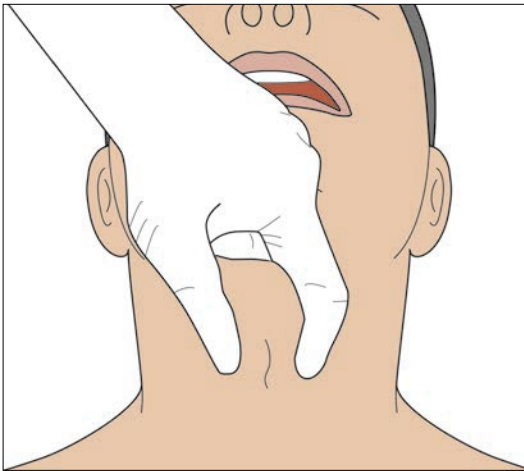
Die „Catheter-over-the-needle“-Technik wird auch als Punktionskoniotomie bezeichnet, d.h. die Krikoidmembran wird mit einer Punktionsnadel, auf die häufig bereits eine Trachealkanüle aufgefädelt ist, punktiert (> Abb.6). Nach erfolgreicher Punktion der Krikoidmembran muss versucht werden, Luft zu aspirieren. Hierzu ist es sinnvoll, die nicht selten bereits vorkonnectierte Spritze zuerst mit 2–3 ml Flüssigkeit (z. B. NaCl 0,9%) zu befüllen. So ist das Aufsteigen von Luft überhaupt zu erkennen. Anschließend wird die eigentliche Trachealkanüle vorgeschoben und dabei die Punktionskanüle zurückgezogen.

Bei der **Seldinger-Technik** wird die Krikoidmembran mit einer Kanüle punktiert, anschließend wird über diese der Seldinger-Draht in die Trachea eingeführt. Nach erfolgreicher Platzierung des Seldinger-Drahtes, Entfernung der Punktionskanüle und Erweiterung der Punktionsstelle mittels eines Skalpells wird über den Seldinger-Draht die eigentliche Trachealkanüle oder der Trachealtubus eingeführt. Diese(r) kann auf einen sogenannten Dilatator aufgefädelt sein.

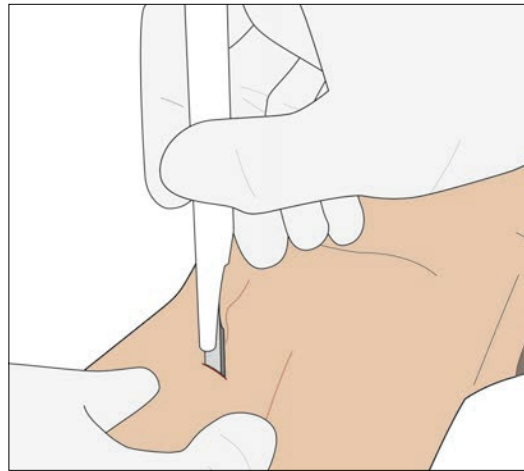
Für MacGyver kein Problem, aber ...

In TV- oder Kinofilmen wird, fast nebenbei, mal ein Zugang zu den Atemwegen mit einem Taschenmesser und einem Kugelschreiber geschaffen und dem Betroffenen so das Leben gerettet. 2017 wurde eine Untersuchung in der Fachzeitschrift „Resuscitation“ [9] veröffentlicht, in der die Autoren Freiwillige mit relativ geringem medizinischen Hintergrundwissen an Körperspendern eine Koniotomie mithilfe von unterschiedlichen Taschenmessern und Kugelschreibern durchführen ließen. In 80 Prozent der Fälle waren die Teilnehmer der Untersuchung in der Lage, auf diese Weise einen Zugang zum Atemweg zu schaffen. Allerdings dauerte das Schaffen des Zugangs zu lange, um in der Realität ein Überleben ohne neurologisches Defizit zu ermöglichen.

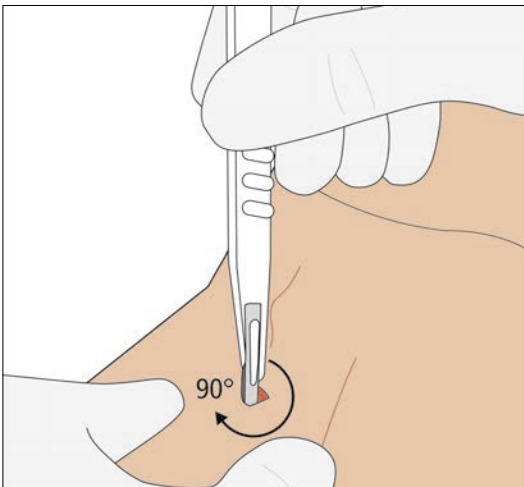
Unter der chirurgischen (Präparier-)Technik werden teilweise unterschiedliche Vorgehensweisen mit unterschiedlichen Materialien beschrieben. Die *Difficult Airway Society* (DAS) [7] geht hier ihren ganz besonderen Weg und empfiehlt die **Skalpell-**



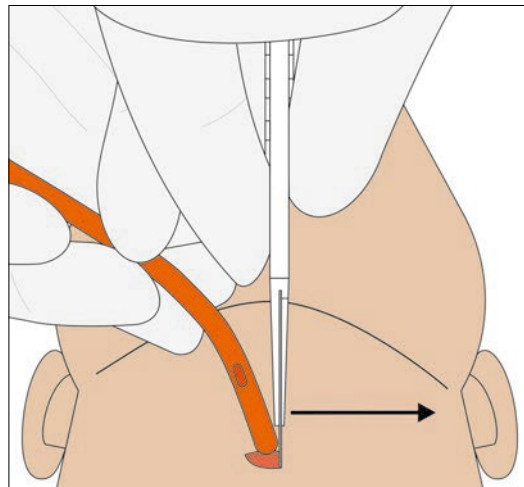
VBM Medizintechnik GmbH

Abb. 8 Krikoidmembran identifizieren

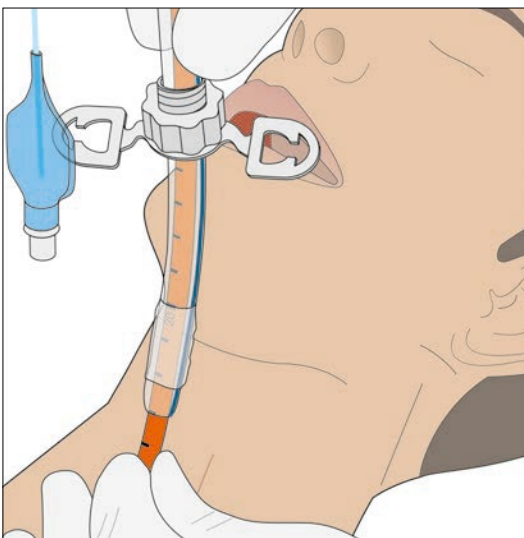
VBM Medizintechnik GmbH

Abb. 9 Skalpelltechnik – Horizontale Stichinzision

VBM Medizintechnik GmbH

Abb. 10 Skalpelltechnik – Drehung der Klinge um 90 Grad im Uhrzeigersinn

VBM Medizintechnik GmbH

Abb. 11 Skalpelltechnik – Bougie einführen

VBM Medizintechnik GmbH

Abb. 12 Skalpelltechnik – Tubus über den Bougie „einfädeln“

technik (> Abb. 7, > Abb. 8 bis 12). Hierfür wird wenig Material benötigt, lediglich ein Skalpell, ein Bougie und ein kleiner Trachealtubus (6,0 ID) sind aus Sicht der DAS zur Koniotomie notwendig.

Um diese Technik durchzuführen, sollte der Anwender von ventral am Patienten arbeiten. Dazu wird der Kopf des Patienten überstreckt und die Schultern ggf. unterpolstert. Danach wird die Krikoidmembran identifiziert und anschließend der Larynx mit Daumen und Zeigefinger in Position stabilisiert. Mit einem Skalpell der Größe 10 wird nun eine horizontale Stichinzision durchgeführt. Danach wird die Skalpellklinge mit der bauchigen, scharfen Seite im Uhrzeigersinn in kaudaler Richtung gedreht und so die Inzisionsöffnung vergrößert. Zusätzlich wird das Skalpell zum Anwender hingezogen und danach der Bougie an der Skalpellklinge

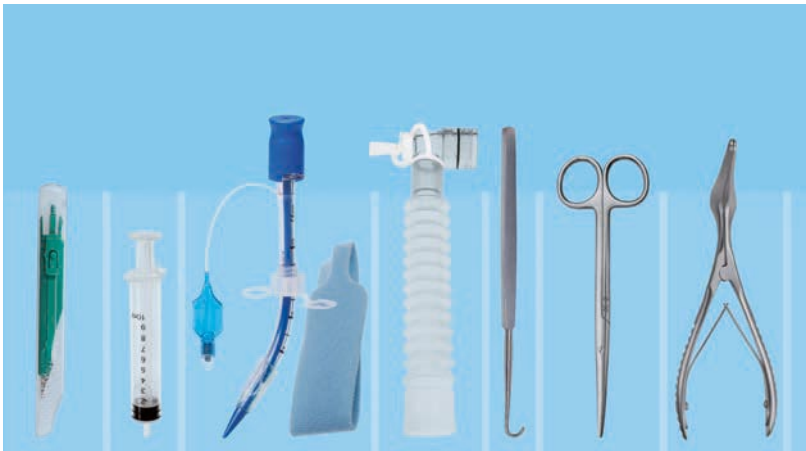
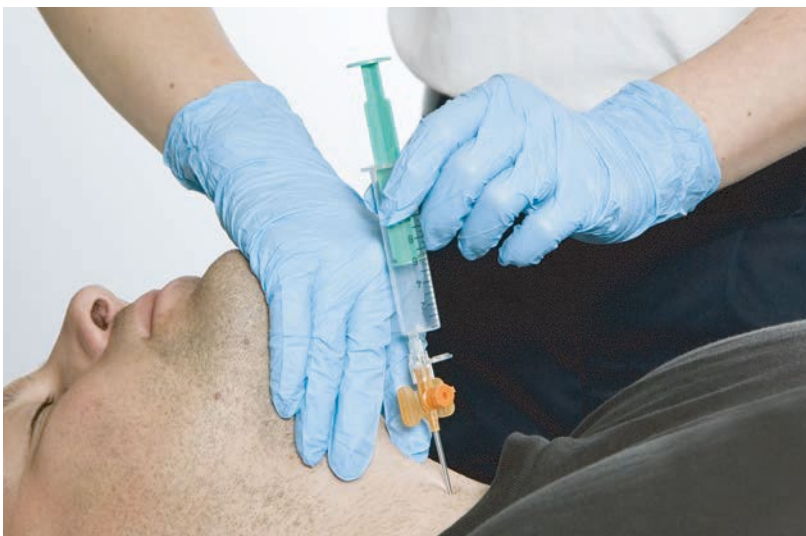
Abb. 13 Surgicric II entlang eingeführt und nach kurzer Strecke in kaudaler Richtung gedreht und ca. 10–15 cm vorge-schoben. Nun wird das Skalpell entfernt und der Trachealtubus vorsichtig über den Bougie „eingefädelt“. Sobald der Trachealtubus richtig platziert ist, wird der Bougie entfernt und der Trachealtubus ge-blockt. Nun kann mit der Beatmung des Patienten begonnen werden. Die Lage des Trachealtubus muss initial und kontinuierlich überwacht werden. Auch die Kontrolle des Cuffdrucks des Trachealtu-bus gehört zu einem umfassenden Monitoring.

Bei der **chirurgischen (Präparier)-Technik** wird zur Durchführung neben einem Skalpell und einem Trachealtubus noch ein Kilian-Spekulum, eine Metzenbaum-Schere und evtl. ein Trachealhaken benötigt (> Abb. 13) . Abhängig vom verwendeten Set ist der Trachealtubus eventuell auf einen Dila-

Abb. 14 Punktion der Krikoidmembran mit einem Venenverweilkatheter 14 G



tator aufgefädelt. Das Vorgehen ist, bezogen auf die einzelnen Arbeitsschritte, etwas umfangreicher als bei der Skalpelltechnik. Nach Überstrecken des Kopfes und der Identifikation der Krikoidmembran sowie der Stabilisierung des Larynx mit Daumen und Zeigefinger wird zuerst eine Längsinzision vorgenommen. Nun werden tieferliegende Gewebsschichten mit der Metzenbaum-Schere gespreizt und stumpf präpariert. Ist die Krikoidmembran so sicht- oder tastbar, wird jetzt eine horizontale Inzision vorgenommen. Anschließend wird das Kilian-Spekulum durch die Inzision in den Larynx und über die Öffnung des Speku-lums wird der Dilatator mit aufgefädelt dem Trachealtubus eingeführt. Unmittelbar nach korrekter Platzierung von Dilatator und Trachealtubus wird der Cuff des Tubus geblockt. Danach wird der Dila-tator nach Entriegelung aus dem Trachealtubus entfernt. Wie schon nach der Platzierung des Tra-chealtubus bei der Skalpelltechnik muss auch hier die Lage des Trachealtubus initial und kontinuierlich überwacht werden. Auch hier gilt: Kontrolle des Cuffdrucks nicht vergessen!

Perkutane transtracheale Ventilation (PTV) oder doch eher Perkutane transtracheale Sauerstoffapplikation?

Um den Patienten in einer CICO-Situation schnell mit Sauerstoff zu versorgen, kann die Krikoidmembran beispielsweise mit einem großlumigen Venenverweilkatheter (z. B. 14 G) punktiert und hierüber Sauerstoff appliziert werden (> Abb. 14) . Diese Art der Sauerstoffapplikation darf nur für kurze Zeit angewendet werden und sollte spätestens nach 15 bis 30 Minuten durch einen Zugang mittels Koniotomie ersetzt werden. Eine Ventilation über den Venenverweilkatheter ist nur schwer möglich, sodass die Sauerstoffapplikation meistens im Sinne einer apnoeischen Oxygenierung erfolgt. Demnach erscheint die Bezeichnung „Perkutane transtracheale Sauerstoffapplikation“ zu-treffender. Die Sauerstoffapplikation sollte im Verhältnis 1 : 4 (1 Sek. Inhalation zu 4 Sek. Ex-halation) erfolgen, um u. a. der Gefahr eines Barotraumas entgegenzuwirken.

Fazit

Die Koniotomie stellt eine „Ultima-ratio-Maßnahme“ beim Atemwegsmanagement dar. Erst wenn alle Eskalationsstufen zur Atemwegssicherung fehlgeschlagen sind, wird die Koniotomie angewendet. Sowohl die theoretische Wissensvermittlung als auch das Praxistraining zur Atemwegssicherung sollte fester Bestandteil der rettungsdienstlichen Aus- und Fortbildung sein. Es existieren mehrere Techniken der Koniotomie. Unabhängig davon, welche Technik im jeweiligen Rettungsdienstbereich vorgehalten wird, sind Kenntnisse des Materials zur Koniotomie und immer wiederkehrende Trainings unabdingbar. Die beste Koniotomie ist und bleibt allerdings die, die vermieden werden kann [8].

Quellen

- [1] Gernoth C. Der invasiv-chirurgische Atemweg bei Säugling und Kleinkind. In: Elsevier Emergency, 2020; 1(5): 20–26
- [2] DBRD. Muster-Algorithmen 2021 zur Umsetzung des Pyramidenprozesses im Rahmen des NotSanG 6. A. Lübeck: DBRD, 2021
- [3] Price TM, McCoy EP. Emergency front of neck access in airway management. In: BJA Education, 2019; 19(8): 246–253
- [4] Mohr S, Göring M, Knapp J. Notfallkoniotomie – chirurgisch oder doch Punktion? In: Notfall Rettungsmed, 2019; 22: 111–123
- [5] Schober P, Biesheuvel T, de Leeuw MA. Prehospital cricothyrotomies in a helicopter emergency medical service: analysis of 19,382 di spatches. In: BMC Emergency Medicine, 2019; 19: 12
- [6] Timmermann A, Böttiger BW, Byhahn C, et al. AWMF Leitlinie „Prähospitales Atemwegsmanagement“. AWMF-Register-Nr.: 001 – 040, Methodische Klassifizierung: S1, Aktueller Stand: 26.02.2019, <https://www.awmf.org/leitlinien/detail/ll/001-040.html> (letzter Aufruf am 06.07.2021)
- [7] Higgs A, McGrath BA, Goddard C, et al. Guidelines for the management of tracheal intubation in critically ill adults. In: British Journal of Anaesthesia, 2018; 120(2):23–352
- [8] Onrubia X, Frova G, Sorbello M. Front of neck access to the airway: A narrative review. In: Trends in Anaesthesia and Critical Care, 2018; 22: 45–55
- [9] Braun C, Kisser U, Huber A, Stelter K. Bystander cricothyroidotomy with household devices – A fresh cadaveric feasibility study. In: Resuscitation, 2017; 110: 37–41
- [10] Rosenstock CV, Nørskov AK, Wetterslev J, et al. Emergency surgical airway management in Denmark: a cohort study of 452 461 patients registered in the Danish Anaesthesia Database. In: British Journal of Anaesthesia, 2016; 117(S1): i75–i82
- [11] R ehn M, Hyldmo PK, Magnusson V, et al. Scandinavian SSAI practice guideline on pre-hospital airway management. In: Acta Anaesthesiologica Scandinavica, 2016; 60: 852–864
- [12] Mutzbauer TS. Die Koniotomie im Notarztendienst. In: Der Notarzt, 2015; 5: 268–275
- [13] Hess T, Stuhr M, Knacke PG et al. Invasive Techniken – Koniotomie. In: Anästhesiologie Intensivmedizin Notfallmedizin Schmerztherapie, 2014; 49: 230–236
- [14] Langvad S, Hyldmo PK, et al. Emergency cricothyrotomy – a systematic review. In: Scandinavian Journal of Trauma, Resuscitation and Emergency Medicine, 2013; 21: 43
- [15] Nav sa N, Tossel G, Boon JM. Dimensions of the neonatal cricothyroid membrane – how feasible is a surgical cricothyroidotomy?. In: Pediatric Anesthesia 2005; 14: 402–406
- [16] Dover K, Howdieshell TR, Colborn GL. The Dimensions and Vascular Anatomy of the Cricothyroid Membrane: Relevance to Emergent Surgical Airway Access. In: Clinical Anatomy, 1996; 9: 291–295
- [17] Paulsen F, Waschke J, Hrsg. Sobotta – Atlas der Anatomie: Kopf, Hals und Neuroanatomie. 24. A. München: Elsevier, 2017
- [18] Semmel T. Atmungssystem., In: Mensch, Körper, Krankheit für den Rettungsdienst. 3. A. München: Elsevier, 2020
- [19] Aumüller G, Aust G, Conrad A, et al. (Hrsg.). Duale Reihe Anatomie. 5. korr. A. Stuttgart: Thieme, 2020
- [20] Klemm E, Nowak A (Hrsg.). Tracheotomy and Airway – A Practical Guide. 1. A. Cham (CH): Springer Nature, 2020
- [21] Putz R, Pabst R. Sobotta Atlas der Anatomie des Menschen, Band 1 und 2, 21. Auflage, München: Urban & Fischer, 2000

Der Autor

Thomas Semmel, Jg. 1963, Notfallsanitäter und Dozent im Rettungsdienst. Aktuell arbeitet er als Clinical Education Manager bei VBM Medizintechnik GmbH. Aktiver ALS-Instruktor des European Resuscitation Council. Fachbuchautor und Autor zahlreicher Fachartikel.

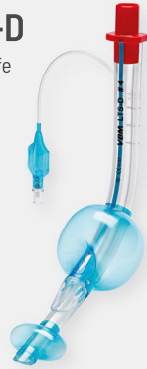Interessenskonflikt: Der Autor gibt an, dass er als Clinical Education Manager bei VBM Medizintechnik GmbH (u. a. Hersteller verschiedener Koniotomie-Sets) angestellt ist.



Innovative Produkte für das Airway Management, Zubehör für Anästhesie & Intensivpflege und Tourniquet Systeme

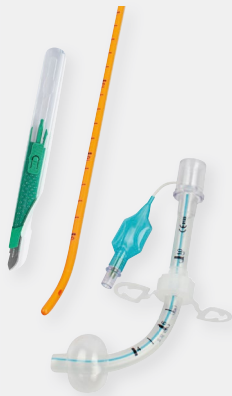Larynx-Tubus LTS-D

Eine supraglottische Atemwegshilfe der 2. Generation



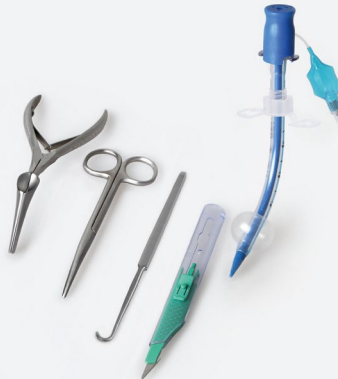Cuff Manometer

Analoge Cuffdruckmessgeräte für Trachealtuben und supraglottische Atemwegshilfen



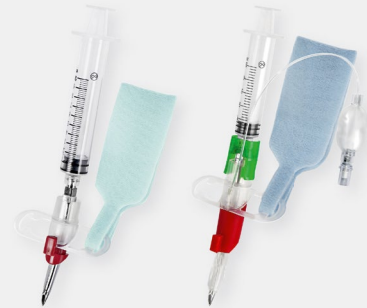ScalpelCric

Set für die chirurgische Koniotomie entsprechend der Skalpelltechnik



Surgicric II

Set für die chirurgische Koniotomie entsprechend der klassischen chirurgischen Technik



Quicktrach I & II

Sets für die perkutane Punktionskoniotomie mittels Nadelinzision




S-Guide

Formbare Intubationshilfe zum schwierigen Atemwegsmanagement



i-Bougie

Der vielseitige Introducer zur Vereinfachung der Intubation beim schwierigen Atemweg



X-Changer

Tubuswechsler zur Aufrechterhaltung des Atemwegs während Trachealtubuswechsel